Кыргызстандын саламаттык сактоо илимий-практикалык журналы 2022, no 1, б. 72-76

Здравоохранение Кыргызстана научно-практический журнал 2022, № 1 , с. 72-76

Health care of Kyrgyzstan scientific and practical journal 2022, no 1, pp 72-76

УДК 616.3 – 089

Боорду жана жогорку майлык эхинококкоздорду лапароскопиялык ыкма менен дарыло. Клиникалык иш

Токтогазиев Б.Т., Оморов К.Р., Хамиджонов Ё.Х., Миклухин Д.С.

[1] *И.К.Ахунбаева атындагы Кыргыз мамлекеттик медициналык академиясынын окуу-дарыло илимий медициналык борбору, Бишкек, Кыргыз Республикасы*
[2] *И.К. Ахунбаева атындагы Кыргыз мамлекеттик медициналык академиясы, Бишкек, Кыргыз Республикасы*

Корутунду. Эхинококкоз көйгөйү актуалдуу болуп саналат, анткени оору кеңири таралган, бирок диагностикалык каталардын, татаалдашуулардын жана көптөгөн эхинококкоздо өлүмдүн жыштыгы жогору. Иштин негизин боордун жана чоң майдын эхинококкозунун клиникалык-эпидемиологиялык өзгөчөлүктөрүнө баа берүү, оорунун диагностикасы, заманбап шарттарда дарылоонун натыйжалары түзүлдү. Клиникалык окуя көрсөтүлдү, 1976-ж.т. пациент Р. боор эхинококкоз жана башка ооруга текшерүү учурунда кокустан табылган боордун чоңуюгу диагнозу менен келип түшкөн. Каралганга чейин ооруканага жаткырылганда. Боор жана жогорку майлыка лапароскопиялык эхинококкэктомия жасалды. Диагноз операция учурунда тастыкталды. Бейтап 5-күнү үйүнө чыгарылды.

Негизги сөздөр: *эхинококкоз, боор эхинококкоз, синхрондуу операциялар, хирургиялык дарылоо, дарылоонун лапароскопиялык ыкмалары, паразитоз.*

Лапароскопический метод лечения сочетанного эхинококкоза печени и большого сальника. Клинический случай

Токтогазиев Б.Т., Оморов К.Р., Хамиджонов Ё.Х., Миклухин Д.С.

[1] *Учебно-лечебный научный медицинский центр Кыргызской государственной медицинской академии имени И.К. Ахунбаева, Бишкек, Кыргызская Республика*

[2] *Кыргызская государственная медицинская академия имени И.К. Ахунбаева,Бишкек, Кыргызская Республика*

Резюме. Эхинококкоз является одним из наиболее агрессивных гельминтозов, при котором в печени, реже в легких и других органах образуются кистозные образования и до сих пор продолжает оставаться актуальной проблемой хирургии, особенно в эндемичных зонах. По данным статистики, у каждого десятого пациента наблюдается множественное поражение эхинококкозом различных органов. Проблема эхинококкоза является актуальной до настоящего времени, поскольку заболевание достаточно распространенно в эндемичных регионах, вместе с тем высока частота диагностических ошибок, возможных осложнений, а также летальности при множественном эхинококкозе. Основой работы явилась оценка клинико-эпидемиологических особенностей эхинококкоза печени и большого сальника, диагностики заболевания, результатов лечения в современных условиях. Представлен клинический случай, пациентка Р., с диагнозом: эхинококкоз печени и большого сальника. Первым этапом произведена лапароскопическая эхинококкэктомия из большого сальника, затем эхинококкэтомия из пече

Адрес для переписки:
Токтогазиев Бакыт Токтогазиевич, 720020,
Кыргызская Республика, Бишкек, ул Ахунбаева, 92,
КГМА им. И.К. Ахунбаева
Тел.: + 996 7004112208
E-mail: toktogaziev¬_bakyt@mail.ru

Contacts:
Toktogaziev Bakyt Toktogazievich, 720020,
Kyrgyz Republic, Bishkek, 92 Akhunbaev St.
KSMA named after I.K.Akhunbaeva
Phone: + 996 7004112208
E-mail: toktogaziev¬_bakyt@mail.ru

Для цитирования:
Токтогазиев Б.Т., Оморов К.Р., Хамиджонов Ё.Х., Миклухин Д.С. Лапароскопический метод лечения сочетанного эхинококкоза печени и большого сальника. Клинический случай. Здравоохранение Кыргызстана 2022,№1, с. 72-76.
doi. 10.51350 /zdrav kg2022311072

Citation:
Toktogaziev B.T., Omorov K.R ., Hamidjonov Y.H., Mikukhin D.S.Laparoscopic method of treatment of combined liver and greater oil echinococcosis. Clinical case.Health care of Kyrgyzstan 2022, No. 1, pp. 72-76.
doi.10.51350/zdravkg2022311072

© Токтогазиев Б.Т. и др., 2022

DOI:https://dx.doi.org/10.51350/zdravkg2022311072

ни. Диагноз подтвердился интраоперационно. Пациентка выписана домой на 5-е сутки. Миниинвазивные внутриполостные эндоскопические технологии могут с успехом применяться в лечении сочетанного эхинококкоза. Возможность одноэтапного хирургического лечения обусловлена малой травматичностью оперативных доступов, а также полноценным и адекватным объемом основного этапа операции.

Ключевые слова: *эхинококкоз, эхинококкоз печени, симультантные операции, хирургическое лечение, лапароскопические методы лечения, паразитозы.*

Laparoscopic method of treatment of combined liver and greater oil echinococcosis. Clinical case

Toktogaziev B.T., Omorov K.R ., Hamidjonov Y.H., Miklukhin D.S.

[1] *Educational and medical scientific medical center of the Kyrgyz State Medical Academy named after I.K. Akhunbaeva , Bishkek, Kyrgyz Republic*

[2] *Kyrgyz State Medical Academy named after I.K. Akhunbaeva, Bishkek, Kyrgyz Republic*

Abstract.The problem of echinococcosis is urgent, because the disease is quite common, at the same time the frequency of diagnostic errors, complications and mortality in multiple echinococcosis is high. The aim of this work was to estimate the clinical and epidemiological peculiarities of the liver and greater omentum echinococcosis, diagnostics of the disease and results of treatment in the present conditions. A clinical case is presented, the patient R. 1976 patient was diagnosed with hepatic echinococcosis and greater omentum, which was revealed spontaneously. On admission she was examined additionally. Laparoscopic echinococcosisectomy of the liver and greater omentum was carried out. Intraoperatively the diagnosis was confirmed. The patient was discharged home on the 5th day.

Key words: *echinococcosis, liver echinococcosis, simultaneous operations, surgical treatment, laparoscopic methods of treatment, parasitosis.*

Введение

Эхинококкоз является одним из наиболее агрессивных гельминтозов, при котором в печени, реже в легких и других органах образуются кистозные образования и до сих пор продолжает оставаться актуальной проблемой хирургии, особенно в эндемичных зонах [1,2]. По данным литературы симультанное (одновременное) поражение эхинококкозом печени и других органов встречается в 4,6–12,4 % наблюдений, которое требует хирургического лечения[3,4,5]. До настоящего времени окончательно не решен вопрос определения очередности операции при таком сочетании [4,5,6]. Постоянной дискуссией среди хирургов является очередность и этапность проведения эхинококкэктомии. Чаще все го специалисты рекомендуют выполнять операцию сначала на том органе, где имеется больший риск возникновения осложнения [7,8,9]. С появлением лапароскопических методов результаты лечения пациентов с эхинококкозом значительно улучшились [9, 10]. Необходимо отметить, что вопрос об очередности остается не решенным и до настоящего времени подвергается серьезным дискуссиям [3,6,9]. В литературе имеются немногочисленные публикации случаев симультантного поражения большого сальника и печени.

Цель: оценить результаты лапароскопического лечения симультантного эхинококкоза печени и большого сальника.

Материалы и методы

Пациентка Р., жительница Жалал- Абадский области, 46 лет, рост 163см, вес 77 кг обратилась 22.01.2022 г. с жалобами на боли и дискомфорт в области правого подреберья. Из анамнеза выяснено, что впервые ноющие и давящие боли в правом подреберье появились за месяц до обращения. Объек тивно: в легких везикулярное дыхание, с ослаб лением справа в нижних отделах, хрипов нет, пульс 81 в минуту. Живот мягкий, при пальпации безболезненный во всех отделах, печень выступает из-под реберной дуги на 2 см, умеренно болезненна при паль пации. Лабораторно: лейкоциты- 7,4×109/л, гемоглобин – 154 г/л, эритроциты –5,26×1012/л, тромбоци ты– 300×109/л, СОЭ – 5мм/ч, общий билирубин – 22,8 мкмоль/л.

При ультразвуковом исследовании брюшной полости и компьютерной томографии выявлено объемное образование неправильной овальной фор

Рисунок 1. Компьютерная томография, абдоминальный режим. Эхинококковые киты печени и большого сальника.

Figure 1. Computed tomography, abdominal regimen. Echinococcal whales of the liver and large omega.

мы размерами 64×98х76 мм образование с жидкостным компонентом и наличием уплотненной стенки образования правой доли (в 4 «А» сегменте – S4A) печени, в большом сальнике идентичное образование размером 23х28х57мм. Заключение: эхинококкоз правой доли печени и большого сальника (рис 1).

Оценивая общее состояние больной, размеры кист и их локализацию решено произвести лапароскопическую эхинококкэктомию, первым эта пом из большого сальника, затем правой доли пече ни.

Оперативное вмешательство проведено 23.01.2022г. Периоперационная антибиотикопрофилактика цефазолин 2,0 грамма внутривенно струйно за 30 минут до операции после пробы однократно. Под эндотрахеальным наркозом последовательно выполнены вначале лапароскопическая эхинококкэктомия большого сальника, а затем эхинококкэктомия печени. При ревизии брюшной полости в подпеченочном пространстве умеренный спаечный процесс, на поверхности большого сальника визуализируется белесоватая стенка паразитарной кисты диаметром около 70 мм. После адгезиолизиса и мобилизации правой доли печени визуализирована поверхность IVA сегмента, умеренно выбухающая над поверхностью и отличающаяся цветом от нормальной ткани печени. Через троакар-фиксатор помощью электромеханического морцеллатора произведена цистотомия и вакуумная аспирация содержимого полости эхинококковой кисты. Одномоментно эвакуировано 300-400 мл эхинококковой жидкости, частично дочерние пузыри и участки хитиновой оболочки. Антипаразитарная обработка фиброзной капсулы с экспозицией 10 мин раствором декасана. После повторной аспирации содержимого кисты и промывания антисептическим раствором произведена эндовидеоскопия остаточной полости кисты на наличие признаков желчных свищей, оболочек хитина, при котором обнаружено не было. После извлечения по троакару-фиксатору была установлена наружная дренажная трубка, а также отдельный дренаж для дренирования подпеченочного пространства.

Послеоперационный период протекал без осложнений. В послеоперационном периоде была назначена противорецидивная химиотерапия противопаразитарным препаратом андазол по стандартной схеме: 10 мг/кг веса (2 таблетки по 400 мг) в сутки в 2 приема, 28 дней, всего 3 курса. Проводилась лечеб ная физкультура, дыхательная гимнастика с 1-го дня после операции. Дренаж из малого таза был удалён на 4 сутки. Дренаж кисты печени был оставлен для контроля остаточной полости печени, и был удалён на 5 сутки после операции. Выписана из стационара в удовлетворительном состоянии.

Данное наблюдение заслуживает внимание тем, что у больной локализация кист была в печени и большого сальника и одномоментно выполнена операция на печени и большом сальнике с использованием эндовидеохирургического вмешательства с благоприятным течением послеоперационного периода.

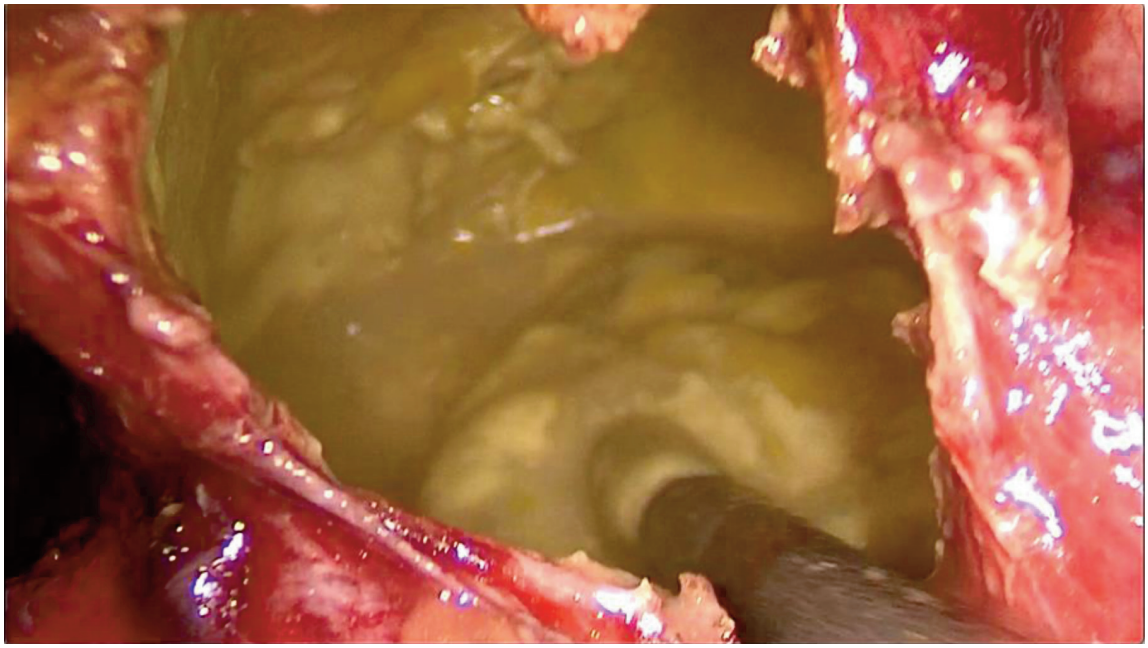

Рисунок 2. Эхинококкоз правой доли (S4A) печени.
Figure 2. Echinococcosis of the right lobe (S4A) of the liver.

Обсуждение

При лечении эхинококкоза рекомендуется несколько хирургических методов, от аспирации до сегментарной и радикальной резекции. Преимуществами лапароскопии являются: малая травматичнос ть, ранняя активизация больных, быстрое зажив ление ран, возможность полноценного осмотра брю шной полости и осмотра внутренней поверхности кисты. Успех выполнения лапароскопии ограничивается труднодоступными особенностями паразитар ных кист, спаечным процессом брюшной полости, анафилактическом шоке при разрыве эхинококковой кисты [4].

В целом, положительные стороны лапароскопии являются основным фактором, определяющим последовательность лечебных мероприятий в хирургии сочетанного эхинококкоза и возможность проведения одномоментных операций [9,10]. При этом минимизация операционной травмы не влияет на радикальность и полноценность основного объема эхинококкэктомии. Минимальные риски послеоперационных инфекционных осложнений, более короткий период реабилитации, отсутствие послеоперационных рубцов делают лапароскопический метод эхинококкэктомии операцией выбора. [10]

Заключение

Миниинвазивные внутриполостные эндоскопические технологии могут с успехом применяться в лечении сочетанного эхинококкоза печени и большого сальника. Возможность одноэтапного хирургического лечения обусловлена малой травматичностью оперативных доступов, а также полноценным и адекватным объемом основного этапа операции.

Жазуучулар ар кандай кызыкчылыктардын чыр жоктугун жарыялайт.
Авторы заявляют об отсутствии конфликтов интересов.
The authors declare no conflicts of interest.

Литература / References

1. Раимкулов К.М., Тойгомбаева В.С., Куттубаев О.Т., Абдыжапаров Т.А., Бабаджанов Н.Н. Эпидемиологическая ситуация по эхинококкозам в Кыргызской Республике. Вестник КГМА 2019;3:31- 36 [Raimkulov K.M., Tojgombaeva V.S., Kuttubaev O.T., Abdyzhaparov T.A., Babadzhanov N.N. Epidemiologicheskaya situaciya po ekhinokokkozam v Kyrgyzskoj Respublike. Vest nik KGMA 2019;3:31- 36].
2. Бенян А.С., Иванов С.А., Медведчиков-Ардия М.А., Панфилов К.А., Кенарская М.В. Симультанное лечение эхинококкоза легкого и печени // Вестник медицинского института «Реавиз»: реабилитация, врач и здоровье. 2019. №1 (37). Benyan A.S.,

Ivanov S.A., Medvedchikov-Ardiya M.A., Panfilov K.A., Kenarskaya M.V. Simul'tannoe lechenie ekhinokokkoza legkogo i pe cheni // Vestnik medicinskogo instituta «Reaviz»: reabilitaciya, vrach i zdorov'e. 2019. №1 (37). URL: https://cyberleninka.ru /article/n/simultannoe-lechenie-ehinokokkoza-legkogo-i-pecheni (дата обращения: 28.03.2022)

3. Иванов Сергей Анатольевич, Корымасов Евгений Анатольевич, Мешков Сергей Викторович Варианты хирургической так тики при лечении сочетанного эхинококкоза легких и печени // Известия Самарского научного центра РАН. 2015. №1-2. [Ivanov Sergej Anatol'evich, Korymasov Evgenij Anatol'evich, Meshkov Sergej Viktorovich Varianty hirurgicheskoj taktiki pri lechenii sochetannogo ekhinokokkoza legkih i pecheni // Izvestiya Samarskogo nauchnogo centra RAN. 2015. №1-2.] URL: https://cyberleninka.ru/article/n/varianty-hirurgicheskoy-taktiki-pri-lechenii-sochetannogo-ehinokokkoza-legkih-i-pecheni (дата обращения: 28.03.2022).
4. Ветшев, П.С. Эндохирургическое лечение осложненного эхинококкоза печени у детей / П.С. Ветшев, Г.Х. Мусаев, А.С. Фатьянова // Анналы хирургической гепатологии.2015;20(3):47-53.[Vetshev, P.S. Endohirurgicheskoe lechenie oslozhnennogo ekhinokokkoza pecheni u detej / P.S. Vetshev, G.H. Musaev, A.S. Fat'yanova // Annaly hirurgicheskoj gepatologii.2015;20(3): 47-53] https://hepato.elpub.ru/index.php/jour/ search?authors=%D0%98.%20AND%20%D0%93.% 20AND%20%D0%90% D1 % 85%D0% BC% D0%B5%D0%B4%D0%BE%D0%B2
5. Amine K, Samia B, Jamila C, Mohamed BB, Lassad S, Sana M, Besma H, Sabrine BY, Kais M, Imed K, Mongi M, Mohsen B, Abdellatif N. Thoracoscopic treatment of pulmonary hydatid cyst in children: a report of 25 cases. Tunis Med. 2014 May;92(5):341-
4. PMID: 25504388. https://pubmed.ncbi.nlm.nih.gov/25504388/
6. Toktogaziev, B.T. Experience of Using Videolaparoscopic in the Treatment of Liver Echinococcosis Aitbaev, S.A. Osmonov, B. R. Omorov, K. R. Abdiev, A. A. Omorov, R. A. Kanietov, A.K. Baudinov, I. Erkinbekov, A. E. Imankulova, A. S.// Biomed J Sci & Tech Res. 2021. – P. 38(3) https://biomedres.us/pdfs/BJSTR.MS.ID.006150.pdf
7. Gandhi S, Das B, Basu R, Dey S. Single-centre experience in treatment of multiple-site hydatid disease in a tertiary care centre of Eastern India. Indian J Thorac Cardiovasc Surg. 2019;35(3):461-467. doi:10.1007/s12055-018-0743-y https://www. ncbi.nlm. nih. gov/pmc/articles/PMC7525719/
8. Findikcioglu A, Karadayi S, Kilic D, Hatiopoglu A. Video-assisted thoracoscopic surgery to treat hydatid disease of the thorax in adults: is it feasible?. J Laparoendosc Adv Surg Tech A. 2012;22(9):882-885. doi:10.1089/lap.2012.0272 https://pubmed. ncbi. nlm.nih.gov/23137113/
9. Mehta KD, Gundappa R, Contractor R, Sangani V, Pathak A, Chawda P. Comparative evaluation of thoracoscopy versus thoraco tomy in the management of lung hydatid disease. World J Surg. 2010;34(8):1828-1831. doi:10.1007/s00268-010-0581-6 https:// pubmed.ncbi.nlm.nih.gov/20422188/
10. Иманкулова А.С., Чынгышпаев Ш.М., Кочоров О.Т. Периоперационное использование антибиотиков при абдоминальных операциях//Вестник КРСУ.2010;10(12):86-90. [Imankulova A.S., CHyngyshpaev SH.M., Kochorov O.T. Perioperacionnoe is pol'zovanie antibiotikov pri abdominal'nyh operaciyah//Vestnik KRSU.2010;10(12):86-90.] https://elibrary.ru/item.asp?id=16128348

Авторы:
Токтогазиев Бакыт Токтогазиевич, ассистент кафедры факультетской хирургии имени К.Р. Рыскуловой, заведующий отделением эндовидеохирургии Учебно-лечебного научного медицинского центра Кыргызской государственной медицинской академии имени И.К. Ахунбаева, Бишкек, Кыргызская Республика;
Оморов Канатбек Рысбекович, ассистент кафедры факультетской хирургии имени К.Р. Рыскуловой, Кыргызской государственной медицинской академии имени И.К. Ахунбаева, Бишкек, Кыргызская Республика;
Хамиджонов Ёдгорбек Хамиджонович, ординатор первого года кафедра хирургии общей практики с курсом комбустиологии, Кыргызской государственной медицинской академии имени И.К. Ахунбаева, Бишкек, Кыргызская Республика;
Миклухин Данил Сергеевич, студент, Кыргызской государственной медицинской академии имени И.К. Ахунбаева, Бишкек, Кыргызская Республика.

Authors:
Toktogaziev Bakyt Toktogazievich, assistant of the Department of Faculty Surgery named after K.R. Ryskulova, head of the Department of Endovideosurgery of the Educational and Therapeutic Scientific Medical Center of the Kyrgyz State Medical Academy named after I.K. Akhunbaev, Bishkek, Kyrgyz Republic;
Omorov Kanatbek Rysbekovich, assistant of the Department of Faculty Surgery named after K.R. Ryskulova, Kyrgyz State Medical Academy named after I.K. Akhunbaev, Bishkek, Kyrgyz Republic;
Khamidjonov Yodgorbek Khamidzhonovich , first-year resident of the Department of Surgery of General Practice with a course in combustiology, Kyrgyz State Medical Academy named after I.K. Akhunbaev, Bishkek, Kyrgyz Republic;
Miklukhin Danil Sergeevich, student, Kyrgyz State Medical Academy named after I.K. Akhunbaev, Bishkek, Kyrgyz Republic.

Поступила в редакцию 01.04.2022
Принята к печати 14.04.2022

Received 01.04.2022
Accepted 14.04.2022