https://doi.org/10.51350/1694-8068.2020.12.4.64

УДК 616.65-006:615.837.3

HIFU-терапиясынан кийинки эркектин урук чыктагыч безинин шишик оорусунун кайталанышын баалоо критериясы

Авторлордун тобу, 2020

А. И. НЕЙМАРК [1], М.А. ТАЧАЛОВ [2], Б. А.НЕЙМАРК [1], В. П. ЛЕВИН [1], Н.А. НОЗДРАЧЕВ [1]

ФМБББМ ЖБ РосСС Алтай мамлекеттик медициналык университети (Барнаул ш.) , Барнаул, Россия Федерациясы
[1] Адистештирилген хирургия курсу менен урология и андрология кафедрасы (бөлум башчы – проф. А.И. Неймарк)
[2] «АТЖ - медицина» клиникалык ооруканасы. Саламаттык сактоонун жеке мекемеси. Урология бөлүмү (Барнаул ш.)

Кортунду. Эркектин урук чыктагыч безинин рагы менен ооруган 240 бейтапка ар тараптуу текшерүү жана дарылоо жүргүзүлдү. Эркектин урук чыктагыч безине жогорку интенсивдүү фокустук (HIFU) абляциясы жүргүзүлдү, анткени бул ыкма локалдуу формаларды дарылоодо 5 жылдык оорусуз жашоонун жогорку көрсөткүчтөрү жана кайталап колдонуу мүмкүнчүлүгү менен мүнөздөлөт. (HIFU) терапиясы курчап турган ткандарга минималдуу зыян келтирип, эркектин урук чыгаруучу безин некрозго жетишүүгө мүмкүндүк берет.

Өзөктүү сөздөр: *эркектин урук чыктагыч бези, HIFU, оорунун кайталоосу жок жашоо.*

Шилтеме: А. И. Неймарк, М. А.Тачалов, Б. А. Неймарк, В. П.Левин, Н.А. Ноздрачев. HIFU-терапиясынан кийинки эркектин урук чыктагыч безинин шишик оорусунун кайталанышын баалоо критериясы. «Кыргызстандын Саламаттык Сактоо» илимиий-пратикалык журналы, 2020-жылы, № 4, саны бетти 64 ; http://www.zdrav.kg/ журнал « Кыргызстандын саламаттык сактоо». https://doi.org/10.51350/1694-8068.2020.12.4.64

Кат алышуу учун: Неймарк Александр Израилевич, м.и. д., профессор, ФМБББМ ЖБ РосСС «Алтай мамлекеттик медициналык университети», (Барнаул ш.) Россия Федерациясы, адистештирилген хирургия курстары менен урология жана андрология кафедрасынын башчысы, eLibrarySPIN: 4528-7765, e-mail: urologagmu @ mail .ru,байланыш тел.: +7 (3852) 402993

Каржылоо. Изилдөөгө демөөрчүлүк болгон эмес.

Кызыкчылыктардын келишпестиги. Жазуучулар ар кандай кызыкчылыктардын чыр жок-тугун жарыялайт.

Критерии оценки локального рецидива рака предстательной железы после HIFU-терапии

Коллектив авторов, 2020

А. И. НЕЙМАРК[1], М. А. ТАЧАЛОВ [2], Б. А. НЕЙМАРК[1], В. П. ЛЕВИН[1], Н.А. НОЗДРАЧЕВ[1]

ФГБОУ ВО Алтайский государственный медицинский университет Росздрава (г. Барнаул), Барнаул, Российская Федерация
[1] Кафедра урологии и андрологии с курсами специализированной хирургии (зав. – проф. А.И. Неймарк)
[2] Частное учреждение здравоохранения «Клиническая больница РЖД-медицина». Урологическое отделение (г. Барнаул)

Резюме. Проведено комплексное обследование и лечение 240 пациентов с раком предстательной железы. Проводилась абляция ПЖ высокоинтенсивным фокусированным ультразвуком (HIFU), поскольку данный метод характеризуется высокими показателями 5-летней безрецидивной выживаемости при лечении локализованных форм и возможностью повторного применения. HIFU-терапия позволяет добиться некроза ПЖ с минимальным повреждающим воздействием на окружающие ткани.

Ключевые слова: *рак предстательной железы, HIFU, безрецидивная выживаемость.*

Для цитирования: А. И. Неймарк, М. А. Тачалов, Б. А. Неймарк, В. П. Левин, Н.А. Ноздрачев. Критерии оценки локального рецидива рака предстательной железы после HIFU-терапии. Научно-практический журнал «Здравоохранение Кыргызстана» 2020 № 4, стр. 64; http://www.zdrav.kg/ журнал «Здравоохранение Кыргызстана». https://doi.org/10.51350/1694-80 68.2020.12.4.64

Для корреспонденции: Неймарк Александр Израилевич, д.м.н., профессор, зав.кафедрой урологии и андрологии с курсами специализированной хирургии.ФГБОУ ВО Алтайский государственный медицинский университет Росздрава (г. Барнаул),eLibrarySPIN: 4528-7765, e-mail:urologagmu@mail.ru, конт. тел.: +7(3852)402993

Финансирование. Исследование не имело спонсорской поддержки.
Конфликт интересов. Авторы заявляют об отсутствии конфликтов интересов.

Criteria for assessing local recurrence of prostate cancer after HIFU-therapy

Authors Collective, 2020

A.I. NEYMARK [1], M.A. TACHALOV [2], B.A. NEYMARK [1], V.P. LEVIN [1], N.A. NOZDRACHEV[1]

FSBEI HE “Altai State Medical University” of the Ministry of Health of the Russian Federation (Barnaul), Barnaul, Russia
[1] Department of Urology and Andrology with the course of FVE (Head – A.I. Neimark, Professor)
[2] Private Healthcare Institution “Clinical Hospital ‘Russian Railways-Medicine’ of Barnaul”, Urology department (Barnaul)

Abstract. A comprehensive examination and treatment of 240 prostate cancer patients was carried out. Ablation of prostatic gland with high-intensity focused ultrasound (HIFU) was performed, as this method is characterized by high 5-year recurrence free survival in the treatment of localized forms and the possibility of reapplication. HIFU-therapy allows achieving PG necrosis with minimal damaging effect on surrounding tissues.

Key words: *prostate cancer, HIFU, recurrence free survival.*

For citation: A.I. Neymark, M.A. Tachalov, B.A. Neymark, V.P. Levin, N.A. Nozdrachev.Criteria for assessing local recurrence of prostate cancer after HIFU-therapy. «Health Care of Kyrgyzstan reseach and practical journal» 2020, № 4 p.64; http://www.zdrav.kg/ «Kyrgyzstan Health Journal».https://doi.org/10.51350/1694-80 68.2020.12.4.64

For correspondence: Neymark Alexander Izrailevich, Doctor of Medical Sciences, Professor, Head of the Department of Urology and Andrology with courses in specialized surgery. FSBEI HE Altai State Medical University of Roszdrav (Barnaul),eLibrarySPIN:4528-7765,e-mail:urologagmu@mail.ru, cont.tel.: + 7(3852) 993

Financing. The study had no funding.
Conflict of interest. The authors declare no conflict of interest.

Введение

По данным мировой литературы, в 2018 году в мире зарегистрировано почти 1,3 млн новых случаев рака предстательной железы (РПЖ), а также 359 тыс. смертей, связанных с РПЖ, что ставит данную патологию соответственно на второе и пятое место в мировой структуре онкологической заболе-

ваемости и смертности у мужчин [1, 2].

Улучшение ранней выявляемости и значительный интерес к качеству жизни пациентов на фоне последствий, связанных с радикальными методами лечения [3] приводит к поиску малоинвазивных методов лечения, среди которых особое внимание обращает на себя воздействие на предстательную железу (ПЖ) высокоинтенсивного сфокусированного ультразвука (HIFU). Ее основные преимущества — это высокие показатели 5-летней безрецидивной выживаемости при лечении локализованных форм РПЖ (66–78 %), а также возможность выполнения повторного лечения в случае возникновения локального рецидива [3, 4].

Цель исследования: изучить клинико-морфологические критерии эффективности лечения и прогноза локального рецидива после HIFU.

Материалы и методы

На базе урологического отделения Отделенческой клинической больницы ст. Барнаул ОАО «РЖД» (клиническая база кафедры урологии и андрологии с курсами специализированной хирургии ФГБОУ ВО Алтайский государственный медицинский университет) за период 2011–2018 гг. проведено комплексное обследование и лечение 240 пациентов с РПЖ. Все исследования проведены с разрешения Комитета по биомедицинской этике.

Во всех случаях диагноз РПЖ был верифицирован морфологически (стадия T2a-cN0M0). Всем пациентам до HIFU-терапии с целью исключения метастазов проводили магнитно-резонансную томографию органов малого таза, радионуклидное сканирование костей скелета.

С целью уменьшения объема ПЖ и увеличения радикальности лечения, удаления петрификатов и профилактики инфравезикальной обструкции всем пациентам за 5–7 дней до HIFU-терапии проводили ТУРП.

Сеанс HIFU проводили под спинальной анестезией по стандартной методике на аппарате «Ablatherm» (EDAP TMS S.A., Франция).

Критериями оценки результатов лечения являлись: уровень ПСА, объем ПЖ, структура ПЖ, без рецидивную выживаемость, а так же патоморфологические признаки. Признаком биохимического рецидива считали прирост показателя более чем на 2 нг/мл относительно надира [5, 6].

Результаты

HIFU выполнена 240 пациентам с РПЖ в возрасте от 51 года до 82 лет (средний возраст 67,4 ± 1,0 года). Среднее время сеанса HIFU составило 116,5±23,4 (61–168) мин, продолжительность послеоперационного койко-дня — 9,4 ± 0,4 (8–14) сут.

Время мониторинга за пациентами колебалась от 9 до 52 мес., в среднем 32,3±13,1 мес. Стадия T2a диагностирована у 94 (39,1%) пациентов, T2b — у 81 (33,7 %), T2c — у 65 (27%).

Все пациенты были распределены на группы, в зависимости от степни онкологического риска. В группу низкого риска (индекс Глисона < 6, ПСА<10 нг/мл) вошли 102 пациента, в группу среднего риска (индекс Глисона 6–7, ПСА 10–20 нг/мл) — 86 и в группу высокого риска (индекс Глисона > 7, ПСА > 20 нг/мл) — 52 пациента.

Нами проведен анализ концентрации ПСА в течение 3 лет после HIFU-терапии в зависимости от онкологического риска (табл. 1).

Таблица 1. Динамика концентрации ПСА
Table 1. Dynamics of PSA concentration

Онкологический риск	До лечения	Через 1 мес.	Через 3 мес.	Через 6 мес.	Через 9 мес.	Через 12 мес.	Через 18 мес.	Через 24 мес.	Через 30 мес.	Через 36 мес.
Низкий (n=102)	8,6 ±0,1	0,24 ±0,04	0,12 ±0,02	0,14 ±0,03	0,32 ±0,05	0,78 ±0,03	0,86 ±0,06	0,93 ±0,07	0,96 ±0,08	0,92 ±0,07
Средний (n=86)	14,8 ±0,2	0,52 ±0,03	0,44 ±0,02	0,60 ±0,04	0,64 ±0,08	0,8 ±0,06	0,96 ±0,12	0,88 ±0,05	1,12 ±0,9	1,1 ±0,13
Высокий (n=52)	26,3 ±0,8	0,82 ±0,05	0,46 ±0,04	0,84 ±0,04	1,12 ±0,09	1,22 ±0,11	1,46 ±0,08	1,64 ±0,6	1,82 ±0,7	1,98 ±0,8
Всего…	12,9 ±0,9	0,87 ±0,07	0,65 ±0,05	0,96 ±0,09	1,38 ±0,14	1,67 ±0,14	1,10 ±0,05	1,15 ±0,04	1,24 ±0,05	1,35 ±0,06

Примечание. *показатели до лечения и после лечения достоверны (p < 0,001).*

Таблица 2. Динамика концентрации ПСА у пациентов с локализованным РПЖ до лечения и после HIFU в зависимости от группы риска развития
Table 2. PSA concentration dynamics in patients with localized PCa before treatment and after HIFU depending on risk group of development

Показатель	Низкий риск (n = 102)	Средний риск (n = 86)	Высокий риск (n = 52)
ПСА до лечения (медиана), нг/мл	8,6	14,8	26,3
Nadir ПСА (медиана), нг/мл			
через 3 мес.	0,03	0,22	0,48
через 6 мес.	0,12	0,42	0,68
через 12 мес.	0,14	0,68	0,96
через 24 мес.	0,62	0,96	1,12
через 36 мес.	0,86	1,42	2,44
Отрицательные биопсии, %	89,6%	72,2%	69,4 %

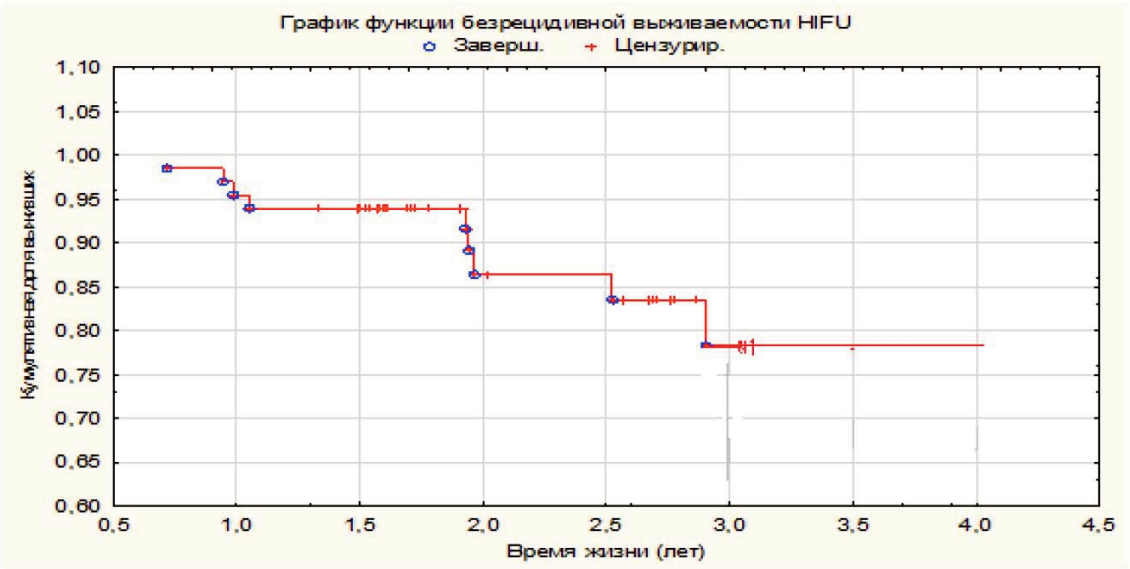

Рис. 1. Безрецидивная выживаемость.
Fig. 1. Relapse-free survival.

Уровень ПСА за время всего срока наблюдения после HIFU, достоверно отличались от исходных значений. Максимальное снижение уровня ПСА до 0,5 нг/мл и ниже отмечено у 74 % пациентов. Стабильный ПСА в течение 3 лет наблюдался в 76 % случаев. Показатели уровня ПСА различались в зависимости группы онкологического риска (таблица1). В группе низкого риска количество отрицательных биопсий составило 89,6%; в группах среднего и высокого риска — 72,2 и 69,4 % соответственно (таблица 2).

По результатам проведения трансректального ультразвукого исследования ПЖ, после HIFU, отмечено значимое уменьшения объема ПЖ. Наименьший показатель объема ПЖ мы наблюдали через 12 месяцев после проведения HIFU.

Значительное снижение объема ПЖ наблюдалось уже через 1 мес. после лечения и тенденция к снижению объема сохранялась в течение всего периода наблюдения.

Показатель безрецидивной выживаемости после HIFU-терапии составил 77 %. (рис. 1).

Проведенный статистический анализ выявил наличие корреляционной зависимости безрецидивной выживаемости пациентов от уровня предоперационного ПСА (г=0,63, p<0,02).

Патоморфологические признаки рецидива РПЖ. При оценке объема опухоли по результатам трансректальной биопсии ПЖ среднее значение относительной доли позитивных биопсийных столбиков у пациентов с рецидивом составило 66,7 % и достоверно превышало соответствующее значение у пациентов без рецидива (20,0 %; p = 0,002).

Результаты исследования показали, что 81 % случаев без рецидива доля положительных столбиков в материале при первичной биопсии не превышала 40 %, а при наличие выявленного рецидива в 80 % случаев было сопряжено с более высокими значениями данного показателя. Количество положительных столбиков, у пациентов с рецидивом, была достоверно выше, чем доля образцов, у пациентов, без рецидива.

87,5% пациентов, у которых в процессе длительного наблюдения не выявлен рецидив, в материале первичной биопсии превалировала умеренно дифференцированная аденокарцинома (≤ 3+4 балла по шкале Глисона), наблюдения с общей суммой 7 (4+3) баллов составили лишь 12,5 %. Пациенты с диагностированным рецидивом имели менее дифференцированные формы аденокарциномы (4+3, 8 и 9), что составило 60 % от общего количества случаев рецидива заболевания (p < 0,01). Анализ патологоморфологических характеристик опухоли в образцах без рецидива продемонстрировал наличие мелкоацинарные структур (83,3 % РПЖ-позитивных образцов), которые характеризовались гетерогенностью архитектурных и цитологических параметров. В остальных наблюдениях доминировали плохо сформированные железы 4-й градации.

В случаях с рецидивом доля мелкоацинарных структур как основного компонента снижалась (37,7 %), более чем в половине биоптатов (62,3%) на доминировали плохо сформированные и сливающиеся железы, а также криброзные комплексы. Наличие данных комплексов имело место в 16,9% биоптатов в качестве ведущего компонента и еще в 6,5% – в качестве вторичного, при том, что в материале пациентов без рецидива они полностью отсутствовали (p < 0,001). Таким образом, в наших наблюдениях даже небольшое содержание криброзных элементов было в 100% случаев сопряжено с развитием местного рецидива после HIFU-терапии.

Среди других гистологических маркеров неблагоприятного прогноза, встречавшихся в первичном материале в единичных случаях, но всегда сопровождавшихся рецидивированием РПЖ после лечения, необходимо упомянуть внутрипротоковую карциному простаты, диагностированную в 5 % образцов, а также периневральную инвазию (6,5 %). В 10,4 % случаев отмечены элементы пенистоклеточной аденокарциномы, которая относится к редким формам РПЖ с промежуточным или высокоагрессивным течением.

Как показал анализ результатов мониторинга, повышение послеоперационных уровней ПСА, в период 6–36 мес после ультразвукового воздействия сопряжено с существенным увеличением вероятности выявления рецидива РПЖ при морфологическом исследовании.

В ходе нашего исследования выявлено, что определяющими вероятность сохранения опухолевых клеток после воздействия HIFU, являются особенности самой опухоли. Прогрессирование РПЖ ассоциировано с уеичением объема ПЖ, наличием низко дифференцированных форм, присутствием криброзных комплексов. Значимая корреляция между присутствием крибриформных структур и развитием рецидива подтверждает современные данные об особом прогностическом значении криброзного подтипа аденокарциномы ПЖ [7] и указывает на целесообразность его специального учета для выделения пациентов с повышенным риском прогрессирования.

Выводы

Таким образом, HIFU-терапия является эффективным методом лечения, с помощью которого удается добиться некроза ПЖ с минимальным повреждающим воздействием на окружающие ткани. В настоящем исследовании наилучшие результаты

были достигнуты у пациентов группы низкого онкологического риска.

По данным комплексного патоморфологического анализа, воздействие фокусированного ультразвука на ткань ПЖ приводит к массивному коагуляционному некрозу и запуску мозаично протекающих деструктивных и регенераторных процессов, в исходе которых большая часть пролеченной зоны замещается пролиферирующей фиброзной тканью, при этом отмечается полная регрессия опухоли или уменьшение числа позитивных столбиков.

Прогрессирование РПЖ после HIFU-терапии значимо ассоциировано с морфологическими характеристиками первичных биоптатов – высокими показателями объема опухоли и объемной плотностью опухолевых структур, выявлением менее дифференцированных форм с суммой Глисона ≥ 4+3, наличием криброзных комплексов.

ЛИТЕРАТУРА / REFERENCES

1.Bray F., Kiemeney L. Epidemiology of prostate cancer in Europe: patterns, trends and determinants // Management of prostate cancer: A multidisciplinary approach / Eds M. Bolla, H. van Poppel. – Berlin: Springer-Verlag, 2017. – P. 1-11.
2. Ferlay J, Colombet M, Soerjomataram I, Mathers C, Parkin DM, Piñeros M, Znaor A, Bray F. Estimating the global cancer incidence and mortality in 2018: GLOBOCAN sources and methods. Int J Cancer. 2019 Apr 15;144(8):1941-1953.
3. Chaussy C.G., Thuroff S. High-Intensity focused ultrasound for the treatment of prostate cancer: a review // J. Endourol. – 2017. – Vol. 31, No. 1. – P. S30-37.
4. Warmuth M, Johansson T, Mad P. Systematic review of the efficacy and safety of high-intensity focussed ultrasound for the pri mary and salvage treatment of prostate cancer // Eur. Urol. – 2010. – Vol. 58, No. 6. – P. 803-815.
5. Фомкин Р.Н., Шатылко Т.В. Надир ПСА как основной предиктор рецидива локализованного рака простаты после HIFU-аблации // Новости хирургии. – 2016. – Т. 24, № 5. – С. 489-496.
Fomkin R.N., Shatylko T.V. Nadir ISA kak osnovnoi predickor retsidiva lokalizovannogo raka prostaty posle HIFU-ablatsii [PSA nadir as a basic predictor of localized prostate cancer recurrence after HIFU-ablation] // Novosti khirurgii – News of Surgery, 2016. Vol. 24, 5. 489-496. (in Russ.)
6. Аляев Ю.Г., Глыбочко П.В., Пушкарь Д.Ю. (ред.) Урология. Российские клинические рекомендации. – М.: Медфорум, 2018. – 544 с.
Alyaev Yu.G., Glybochko P.V., Pushkar’ D.Yu. (ed.) Urologiya. Rossiiskie klinicheskie rekomendatsii [Urology. Russian clinical recommendations]. Moscow: Medforum, 2018. 544 p. (in Russ.)
7. Poissonnier L., Gelet A., Chapelon J.Y. et al. Results of transrectal focused ultra sound for the treatment of localized prostate cancer (120 patients with PSA < or + 10 ng/ml // Progr. Urol. 2003. Vol. 13. № 1. P. 60-72

СВЕДЕНИЯ ОБ АВТОРАХ:

1. **Неймарк Александр Израилевич**, доктор медицинских наук, профессор, зав. кафедрой урологии и андрологии с курсами специализированной хирургии, ФГБОУ ВО «Алтайский государственный медицинский университет» Министерства здравоохранения РФ,eLibrarySPIN: 4528-7765, e-mail: urologagmu@mail.ru, конт.тел.: +(3852) 40-29-93;
2. **Тачалов Михаил Александрович**, кандидат медицинских наук, врач-уролог урологического отделения, Частное учреждение здравоохранения «Клиническая больница «РЖД-Медицина» города Барнаул», eLibrarySPIN:5816-2220, e-mail : okb 1 @citydom.ru, конт.тел.: +7(3852) 20-12-56;
3. **Неймарк Борис Александрович**, доктор медицинских наук, профессор, профессор кафедры урологии и андрологии с курсами специализированной хирургии, ФГБОУ ВО «Алтайский государственный медицинский университет» Министерства здравоохранения РФ, eLibrarySPIN:7886-8442, e-mail: urologagmu@mail.ru, конт.тел.:+7(3852) 40-29-93;
4. **Лёвин Владимир Павлович**, кандидат медицинских наук, доцент кафедры урологии и андрологии с курсами специализированной хирургии, ФГБОУ ВО «Алтайский государственный медицинский университет» Министерства здравоохранения РФ, eLibrarySPIN:5903-0145, e-mail: urologagmu@mail.ru, конт.тел.: +7(3852) 40-29-93;
5. **Ноздрачев Николай Александрович**, кандидат медицинских наук, доцент, доцент кафедры урологии и андрологии с курсами специализированной хирургии, ФГБОУ ВО «Алтайский государственный медицинский университет» Министерства здравоохранения РФ,eLibrarySPIN: 4800-8255, e-mail:urologagmu@mail.ru, конт.тел.: +7(3852) 40-29-9.